

COVID-19 COMO AGRAVANTE DE DIVERTÍCULO YEYUNAL: UN CASO INUSUAL

COVID-19 AGGRAVATING A JEJUNAL DIVERTICULUM: AN UNUSUAL CASE

Francisco Alonso Campos Herrera. Complejo Hospitalario Metropolitano Dr. Arnulfo Arias Madrid. Panamá.

Franciscocampos14@hotmail.com, <https://orcid.org/0009-0005-8825-7285>

Genesis Estefania Him Rios. Universidad de Panamá. Panamá. nesis.him@gmail.com, <https://orcid.org/0000-0002-5005-3982>

Oscar Barnes. Complejo Hospitalario Metropolitano Dr. Arnulfo Arias Madrid. Panamá. obarnes04@gmail.com,
<https://orcid.org/0009-0005-7363-2468>

Recibido: 29/04/2021

Aceptado: 07/05/2021

DOI: <https://doi.org/10.48204/1608-3849.6>

RESUMEN

INTRODUCCIÓN: Los divertículos yeyunales son muy poco frecuentes y la mayoría se diagnóstica de manera incidental. El 15% presenta complicaciones, y entre estas, la perforación se asocia a un 40% de mortalidad.

CASO CLÍNICO: Paciente masculino de 74 años con diagnóstico de neumonía por COVID-19 que luego de 6 días en UCI cursó con hematuria macroscópica y requirió diálisis por insuficiencia renal aguda. Adicionalmente, presentó vómito y se solicitó una tomografía computarizada de abdomen y pelvis contrastada donde se demuestra divertículo yeyunal complicado el cual se maneja con resección y anastomosis primaria de intestino delgado. Una semana después el paciente fallece por fuga anastomótica.

REVISIPON BIBLIOGRÁFICA: Esta patología es más frecuente a los 60-80 años y la mayoría son asintomáticos como en nuestro caso. Si bien es cierto no se puede determinar la COVID-19 como causante única o principal, si conocemos el mecanismo por el cual podría agravar la condición del paciente.

CONCLUSIÓN: A pesar de que el paciente recibió el tratamiento correcto, factores de riesgo como anemia, uremia, uso de corticoides y la aparición de complicaciones empeoraron el pronóstico del paciente

PALABRAS CLAVE: COVID-19, Divertículo, Yeyuno, Adulto Mayor

ABSTRACT

INTRODUCTION: Jejunal diverticula are very rare, and most are diagnosed incidentally. 15% present complications and, among these, perforation is associated with a 40% mortality.

CLINICAL CASE: A 74-year-old male patient with a diagnosis of COVID-19 pneumonia presented with gross hematuria and required dialysis due to acute renal failure after 6 days in the ICU. In addition, he presented vomiting. A computed tomography of the abdomen was requested, and it showed a complicated jejunal diverticulum which was managed with resection and primary anastomosis of the small intestine. One week later, the patient died due to an anastomotic leak.

BIBLIOGRAPHIC REVIEW: This pathology is more frequent at 60-80 years and the majority are asymptomatic as in our case. Although it is true, COVID-19 cannot be determined as the sole or main cause, if we know how it could aggravate the condition.

CONCLUSION: Although the patient received the correct treatment, risk factors and the appearance of complications worsen the prognosis of the patient.

KEY WORDS: COVID-19, Diverticulum, Jejunum, Aged

Los divertículos yeyunoileales adquiridos son una entidad rara: su prevalencia varía de 0.06 a 1.3%. El diagnóstico es difícil de realizar; de hecho, el 75% de los pacientes se diagnostican de manera incidental.^[1] Esto se debe a que la mayoría cursa de manera asintomática y en caso de presentar síntomas estos son muy inespecíficos: dolor abdominal, dispepsia, malabsorción, flatulencias, diarrea, y esteatorrea con sobrecrecimiento bacteriano.^[2]

Hasta el 15% se puede complicar a diverticulitis, hemorragia digestiva, obstrucción intestinal, o perforación. Y esta última está asociada a un 40% de mortalidad.^[2]

Los síntomas clásicos del COVID-19 son respiratorios, caracterizados por fiebre, tos seca, disnea, entre otros; pero, también se describen manifestaciones extrapulmonares, entre ellas, gastrointestinales.^[3] Es complicado establecer la COVID-19 como causa de la **diverticulitis** del paciente, pero debido a sus efectos sistémicos podemos considerarla una agravante de patologías subyacentes.

CASO CLÍNICO

Enfermedad Actual

Paciente masculino de 74 años es referido de una unidad de primer nivel a un hospital de tercer nivel de atención con diagnóstico de neumonía por COVID-19. Una semana después, es admitido en la Unidad de Cuidados Intensivos (UCI) por necesidad de ventilación mecánica. Luego de 6 días en UCI, el paciente cursó con hematuria macroscópica y requirió diálisis por insuficiencia renal aguda. En su noveno día en UCI presentó vómito, y se solicitó una tomografía computarizada de abdomen debido a que el ultrasonido pélvico y renal previo no mostraron patología en vías urinarias.

Historia Anterior

Familiar refiere hipertensión arterial. Niega traumas, cirugías u hospitalizaciones previas.

Niega consumo de tabaco, alcohol o drogas.

En su primera semana en sala, recibió: perindopril, azitromicina, ceftriaxona, metilprednisolona, enoxaparina, vitamina C, loratadina, acetaminofén, bromuro de ipratropio, beclometasona, ranitidina, banatrol, glutapak.

Recibió una transfusión de glóbulos rojos empacados en su sexto día en UCI por descenso de hemoglobina.

Examen Físico

Cabeza normocefálica, sin lesiones. Pupilas isocóricas normorreactivas a la luz, escleras anictéricas. Nariz con sonda nasointestinal en fosa nasal izquierda, sin desviación del tabique, sangrado, ni secreciones. Mucosa oral deshidratada, sin sangrado, ni lesiones, con tubo endotraqueal. Cuello cilíndrico, sin adenopatías, masas, ni ingurgitación yugular. Tórax simétrico con buena expansión y retracción, sin uso de músculos accesorios. Corazón rítmico, normofonético, sin soplos, ni galopes. Pulmones con buena entrada y salida de aire. Presenta estertores crepitantes bibasales. Abdomen blando con ruidos hidroaéreos disminuidos. Extremidades simétricas, sin edema.

Enfermedad Actual

La tomografía no mostró alteraciones estructurales en las vías urinarias como causa de hematuria, pero se encontraron hallazgos sugestivos de diverticulitis yeyunal complicada como hallazgo incidental (ver Figura 1).

El mismo día, el paciente es evaluado por el Servicio de Cirugía y se decide realizar una laparotomía exploratoria de urgencia.

Los laboratorios demostraron leucocitosis, neutrofilia, anemia, hiperpotasemia, baja tasa de filtración glomerular (ver Tabla 1, Tabla 2, Tabla 3).

Tabla 1: Biometría hemática preoperatoria

Parámetro	Resultado (Referencia)
Leucocitos (x10 ³ /μL)	36.12 (4.-10)
Neutrófilos (%)	94.4 (50-60)
Hemoglobina (g/dL)	8(11-16)
Hematocrito (%)	23.8 (37-54)
Plaquetas (x10 ³ / μL)	342 (150-450)

Fuente: Laboratorio Clínico del CHDrAAM

Tabla 2: Estudios bioquímicos preoperatoria

Parámetro	Resultado (Referencia)
Glucosa(mg/dL)	120 (74-106)
Creatinina (mg/dL)	2.03 (0.72-1.18)
Nitrógeno de urea (mg/dL)	91 (8-20)
Potasio (mEq/L)	5.87 (3.5-5.10)
Proteínas totales (g/dL)	5.1 (6.6-8.3)
Albúmina (g/dL)	2.6 (3.5-5.2)
Colesterol (mg/dL)	217 (<200)
Triglicéridos (mg/dL)	369(<150)
Osmolaridad sérica (mOsmol/L)	324 (275-295)
Tasa de filtración glomerular (mL/min/1.73m ²)	36.56 (90-120)

Tabla 3: Gasometría arterial preoperatoria

Parámetro	Resultado (Referencia)
pH	7.43 (7.35-7.45)
pCO ₂ (mmHg)	36 (35-45)
pO ₂ (mmHg)	193 (70-100)
Na ⁺ (mmol/L)	139 (135-145)
K ⁺ (mmol/L)	5.8 (3.6-4.8)
Ca ⁺⁺ (mmol/L)	1.17 (1.15-1.35)
Glucosa (mg/dL)	144 (70-100)
Lactato (mmol/L)	0.6 (<2)
Hematocrito (%)	25 (37-47)
HCO ⁻ (mmol/L)	24.5 (21-26)

Fuente: Laboratorio Clínico del CHDrAAM

Fuente: Laboratorio Clínico del CHDrAAM

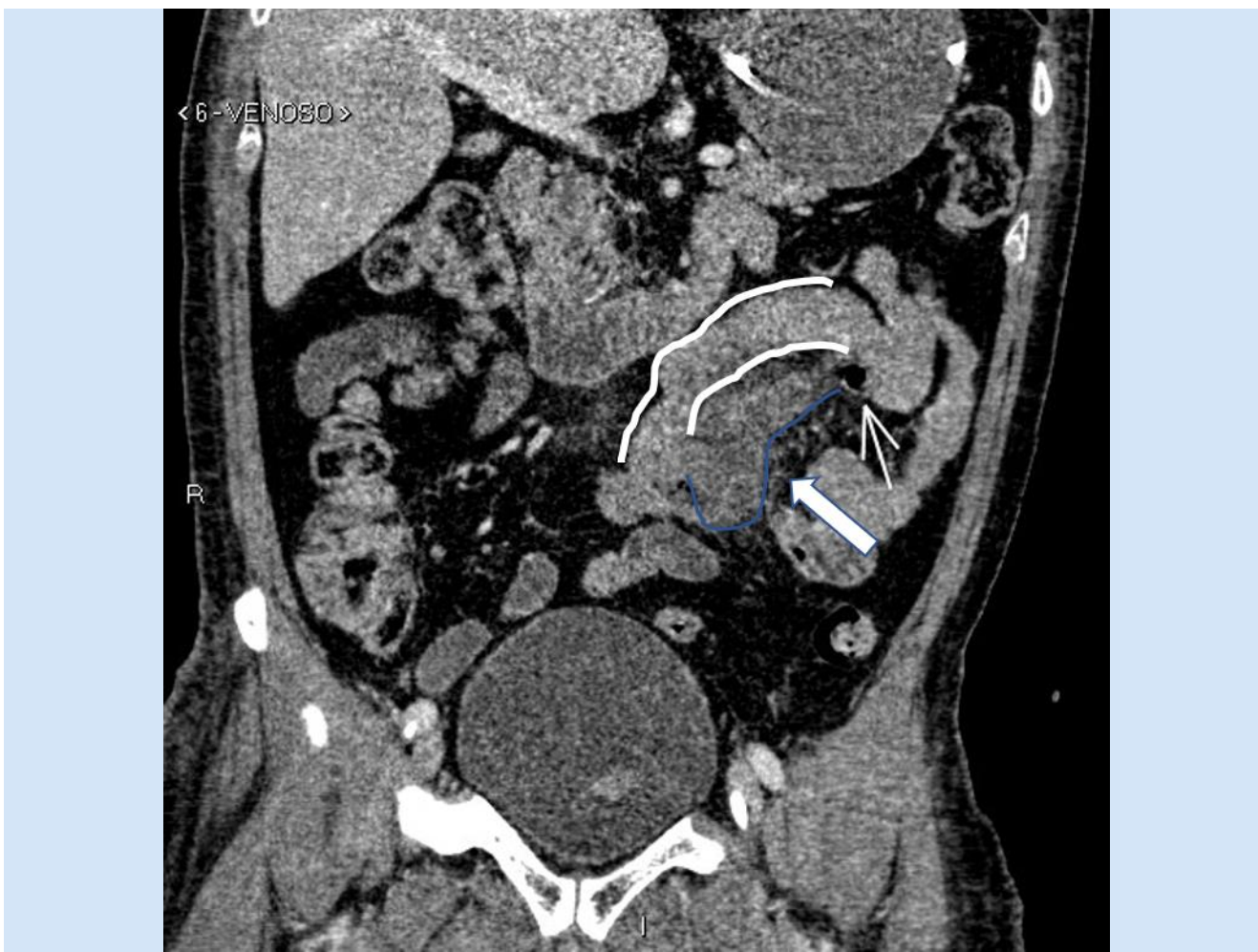


Figura 1. Tomografía computarizada de abdomen y pelvis contrastada

La tomografía computarizada de abdomen y pelvis contrastada (plano coronal oblicuo) muestra una colección compleja (flecha gruesa) con burbuja de aire (flecha delgada) que se observa en la pared mesentérica del yeyuno (líneas blancas), en relación con divertículo duodenal perforado.

Fuente: Servicio de Radiología Médica del CHDrAAM

Diagnóstico Diferencial

El diagnóstico diferencial se puede hacer con otras causas de perforación yeyunal y que pudiesen cursar sin síntomas o muy pocos síntomas. Ejemplo: neoplasias de intestino delgado, perforación por cuerpo extraño, hematoma traumático, úlcera por medicamentos, enfermedad de Crohn.

Tratamiento dado al Paciente

Con el diagnóstico de perforación de víscera hueca el paciente fue llevado al salón de operaciones donde se le realiza una laparotomía exploratoria con resección y anastomosis de intestino delgado. Al entrar en la cavidad se evidencia perforación contenida hacia la pared posterior del yeyuno ± 20 cm del ligamento de Treitz. No se encuentra contaminación abdominal ni lesiones en el resto del intestino delgado, colon, hígado o estómago. Se procede a tomar cultivos de la secreción abdominal. Como hallazgos quirúrgicos, se consigna: divertículo yeyunal con perforación hacia borde mesentérico más colección contenida hacia pared posterior. Se realiza resección (ver Figura 2) y anastomosis de intestino delgado con sutura mecánica lineal cortante y se cierra defecto de anastomosis con sutura sintética absorbible monofilar de poligluconato calibre 4-0 *United States Pharmacopeia* (USP).

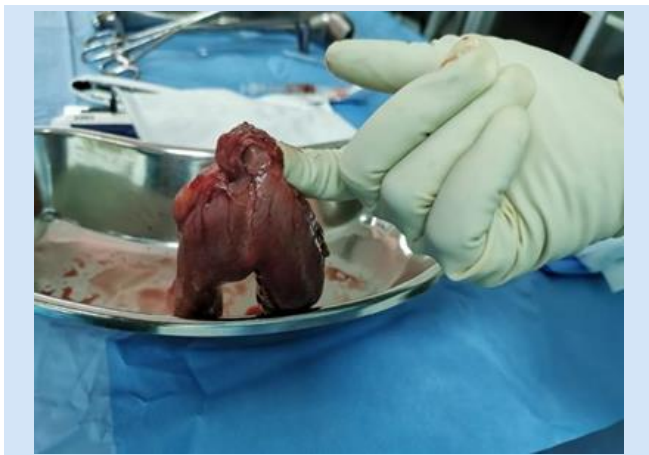

Figura 2. Pieza quirúrgica extraída

Fuente: Servicio de cirugía general del CHDrAAM

Se cierra defecto de mesenterio con vycryl 4-0 USP, y se lava cavidad abdominal con 1 litro de solución salina normal. A los 5 días, el paciente presenta taquicardia, hipotensión y desaturación; 2 días después, muere por complicación de fuga anastomótica (ver Figura 3).

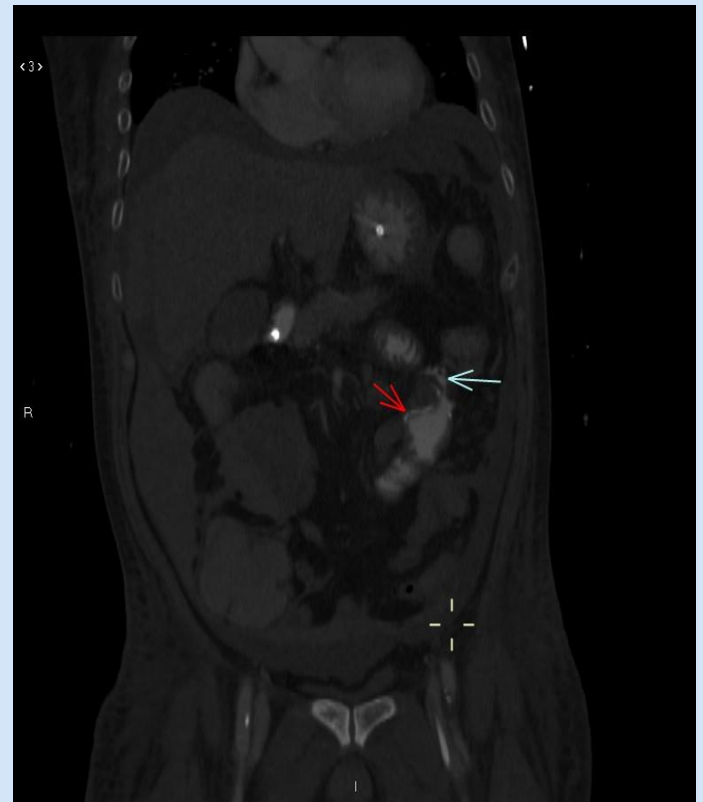

Figura 3. Tomografía computarizada abdominopélvica con contraste postoperatoria

La tomografía computarizada de abdomen y pelvis contrastada (plano coronal oblicuo) muestra extraluminalización de contraste (flecha celeste) cercano a la línea de grapas (flecha roja) compatible con dehiscencia de la anastomosis.

Fuente: Servicio de Cirugía General del CHDrAAM

REVISIÓN BIBLIOGRÁFICA

En 1794 Sömmering y Baille describieron los divertículos yeyunoileales por medio de autopsias.^[2] Su prevalencia varía siendo en estudios de contraste

0.02 a 0.42%, mientras que en necropsias el rango es de 0.3 a 4%.^[4]

Posteriormente, en 1906 Gordinier y Sampson realizan la primera cirugía por divertículo yeyunoileal complicado, y en esa ocasión realizaron una resección del segmento yeyunal involucrado. Por último, en 1920 Case realizó el primer diagnóstico preoperatorio de diverticulosis yeyunoileal mientras realizaba una radiografía del tracto gastrointestinal superior.^[4]

La prevalencia aumenta con la edad, siendo más frecuente entre los 60 y 80 años.^[5] Es muy raro antes de los 40 años. Menos de la mitad de los pacientes, 10 a 30%, presentará síntomas como dolor abdominal intermitente, flatulencias, diarrea y estreñimiento. También se asocia a sobrecrecimiento bacteriano que resulta en deficiencia de vitamina B, anemia megaloblástica, malabsorción y esteatorrea.^[6] Simultáneamente podrán presentar divertículos en colon 30-75%, duodeno 15-42%, esófago 2% y vejiga urinaria 12%.^[4]

Dentro de las complicaciones de la diverticulitis, pueden incluirse perforaciones, adherencias, fístulas, peritonitis, hemorragia digestiva baja, e incluso la muerte. La perforación ocurre en 2 a 6% de los casos y se debe a una inflamación de la mucosa que posteriormente puede formar abscesos. Usualmente, el riesgo de mortalidad oscila entre 0 y 5%, pero al perforarse aumenta a 40%.^[5]

La etiología no se conoce del todo, pero se reconocen tres tipos de anomalías en estudios microscópicos de piezas con divertículos yeyunales:^[4]

- Fibrosis y disminución del número de células musculares normales consistente con esclerosis sistémica.
- Fibrosis y degeneración de células musculares lisas consistente con miopatía visceral.

- Degeneración neuronal y axonal consistente con neuropatía visceral.

Esto se resume en alteraciones de la motilidad, resultando en contracciones anormales y aumento de la presión intraluminal, que es lo que provocará la herniación de la mucosa y submucosa, y pseudodivertículos en áreas de mayor debilidad de la pared intestinal (ver Figura 4).^[4]

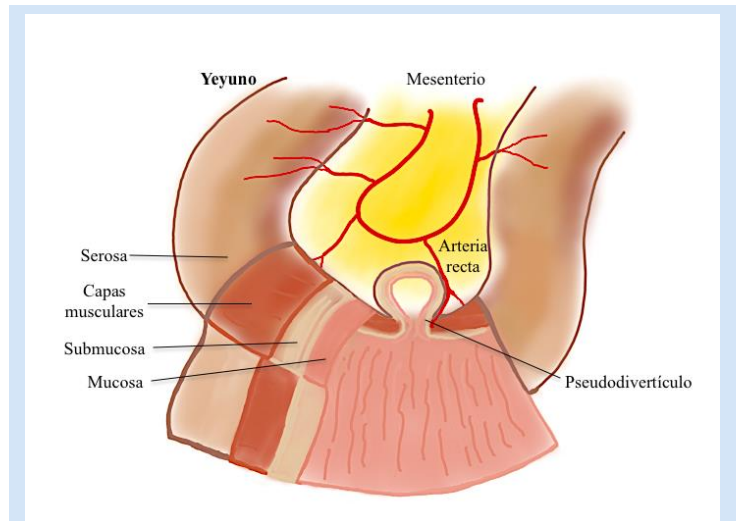


Figura 4. Divertículo yeyunal

Los sitios más débiles de la pared intestinal son los lugares por donde penetran las arterias rectas en el borde mesentérico. Con mayor frecuencia se encuentra en el yeyuno con una frecuencia de 80%; luego íleon, con 15%; y ambos, con 5%. Esto se atribuye al diámetro de las arterias yeyunales,^[4] y con este mismo principio se explica que los divertículos yeyunales tienden a ser grandes y múltiples, mientras que los del íleon son pequeños y solitarios.^[6]

Fuente: Elaborador por los autores

En China se han presentado pacientes con manifestaciones gastrointestinales relacionadas con COVID-19, y entre ellos, algunos con perforación de intestino delgado.^[7] Estudios previos de SARS-CoV y MERS-CoV han demostrado la afeción del sistema digestivo humano por los coronavirus. MERS-CoV causa su patogenia por medio de receptores dipeptidil-peptidasa-4 en el epitelio intestinal que al

entrar a la célula causa inflamación y degradación del epitelio, mientras que SARS-CoV lo hace por medio de la enzima convertidora de angiotensina II (ECA2), y este es el mismo mecanismo propuesto para el actual SARS-CoV-2. La ECA2 se expresa a lo largo de todo el tracto digestivo: esófago, estómago, íleon y colon, siendo los dos últimos aquellos sitios donde hay una mayor expresión, incluso mayor que la de los pulmones (ver Figura 5).^[8]

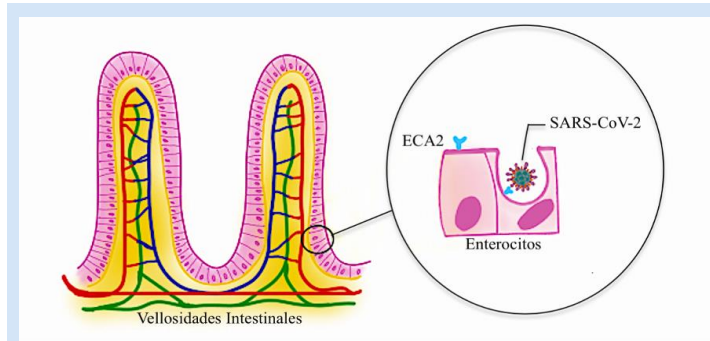


Figura 5. Expresión de ECA2 en Enterocitos.

La ECA2, en los seres humanos, se expresa mayormente en las microvellosidades del epitelio intestinal. A esta se une la proteína spike del SARS-CoV-2.^[9]

Fuente: Elaborador por los autores

Para hacer el diagnóstico, nos apoyamos de las imágenes radiográficas. En la radiografía encontraremos signos de perforación como aire libre; u obstrucción, como asas dilatadas y niveles hidroaéreos.^[5] No obstante, el estudio con mayor sensibilidad es la enteroclistis.^[6] Por otra parte, en la tomografía computarizada, encontraremos:^[10]

- Diverticulosis: evaginaciones saculares que protruyen desde el borde mesentérico. La densidad varía dependiendo de su contenido.
- Diverticulitis: engrosamiento y patrón estratificado de la pared del intestino delgado, hiperemia mucosa, signos de inflamación del tejido adiposo y planos fasciales adyacentes.

- Perforación: aire extraluminal y colecciones.
- Absceso: hipodenso de bordes regulares con realce en el anillo. Puede hacer efecto de masa.

El manejo de esta condición por lo general es conservador (ver Tabla 4), pero en casos complicados el tratamiento de elección es quirúrgico. La cirugía tiene un 24% de mortalidad, pudiéndose explicar por el riesgo quirúrgico elevado en pacientes de edad avanzada y diagnóstico tardío.^[5] Otras complicaciones postquirúrgicas pueden ser: infección en sitio quirúrgico, hematoma, colección intraabdominal, falla renal, insuficiencia cardiaca descompensada, hemorragia digestiva, y muerte.^[4]

Tabla 4: Tratamiento de divertículos yeyunoileales

Evolución	Manejo
Aguda no complicada	Líquidos intravenosos, reposos intestinal y antibióticos
Aguda complicada con signos vitales normales	Conservador; aspiración guiada por tomografía computarizada
Perforación, peritonitis generalizada	Resección con anastomosis primaria

Fuente: Modificado de Gurala, Idiculla, Patibandla, Philipose, Krzyzak y Mukherjee. ^[5]

CONCLUSIÓN

El hallazgo de una diverticulitis yeyunal perforada suele ser incidental, ya que estas suelen cursar asintomáticas. Sin embargo, en etapas tardías pueden presentar complicaciones, como las expuestas en nuestro caso, donde se produjo una perforación que condujo a la muerte del paciente. A pesar de brindar el tratamiento adecuado, el paciente fallece debido a sus múltiples factores de riesgo. Se debía sopesar realizar la cirugía con posibilidad de recuperación contra no operar y lo que esto implicaba.

AGRADECIMIENTOS

Agradecemos al Dr. Ale You y al Dr. Arnulfo Rodríguez Cenella por su apoyo en la realización de este artículo.

BIBLIOGRAFÍA

- [1] Kassir R, Boueil-Bourlier A, Baccot S, Abboud K, Dubois J, Petcu CA, et al. Jejuno-ileal diverticulitis: Etiopathogenicity, diagnosis and management. *Int J Surg Case Rep* [Internet]. 2015 [citado 19 de mayo del 2021];10:151-3. Disponible en: www.doi.org/10.1016/j.ijscr.2015.03.044.
- [2] Sehgal R, Cheung CX, Hills T, Waris A, Healy D, Khan T. Perforated jejunal diverticulum: a rare case of acute abdomen. *J Surg Case Rep*. [Internet]. 2016 octubre [citado 31 de mayo del 2021];2016(10):rjw169. Disponible en: www.doi.org/10.1093/jscr/rjw169.
- [3] Guzmán-Del-Giudice O, Targarona-Módena J, Lucchesi-Vásquez E, Trelles-de-Belaúnde M, Balarezo-Aguilar S. Perforación del intestino delgado (yeyuno) como sospecha de manifestación extrapulmonar de COVID-19. *Rev Soc Peru Med Interna* [Internet]. 2020 [citado el 13 de marzo del 2021];33(4): 198-200. Disponible en: <https://doi.org/10.36393/spmi.v33i4.573>
- [4] López Marcano AJ, Ramia JM, De la Plaza Llamas R, Soledad A, Gonzales Aguilar JD, Kühnhardt Barrantes AW. Enfermedad diverticular yeyuno-ileal complicada tratada quirúrgicamente: serie de 12 casos y revisión de literatura. *Rev gastroenterol Perú* [Internet]. 2017 [citado 20 mayo del 2021];37(3):240-245. Disponible en: http://www.scielo.org.pe/scielo.php?script=sci_arttext&id=S1022-51292017000300008&lng=es.
- [5] Gurala D, Idiculla PS, Patibandla P, Philipose J, Krzyzak M, Mukherjee I. Perforated Jejunal Diverticulitis. *Case Rep Gastroenterol* [Internet]. 2019 [citado 29 de mayo del 2021];13(3):521-525. Disponible en: www.doi.org/10.1159/000503896
- [6] Gallego Mariño A, Ramírez Batista A, Amado Martínez JA. Divertículos de intestino delgado. *Rev electron Zoilo* [Internet]. 2016 [citado 8 de febrero del 2021];41(4). Disponible en: <http://revzoilomarinaldo.sld.cu/index.php/zmv/article/view/703>
- [7] Gao Y, Xi H, Chen L. Emergency Surgery in Suspected COVID-19 Patients With Acute Abdomen: Case Series and Perspectives. *Ann Surg* [Internet]. 2020 [citado 28 de febrero del 2021];272(1):e38-e39. Disponible en: www.doi.org/10.1097/SLA.0000000000003961
- [8] Xiao F, Tang M, Zheng X, Liu Y, Li X, Shan H. Evidence for Gastrointestinal Infection of SARS-CoV-2. *Gastroenterology* [Internet]. 3 mar 2020 [citado 5 de febrero del 2021];158(6):1831-1833. Disponible en: www.doi.org/10.1053/j.gastro.2020.02.055
- [9] Lamers M, Beumer J, van der Vaart J, Knops K, Puschhof J, Breugem T, et al. SARS-CoV-2 productively infects human gut enterocytes. *Science* [Internet]. 1 may 2020 [citado 10 de marzo del 2021];369(6499):50-54. Disponible en: www.doi.org/10.1126/science.abc1669
- [10] Schiappacasse G, Méndez L, Sáenz R, Leal E, Adlerstein I. Enfermedad diverticular del intestino delgado no Meckel y diverticulitis del intestino delgado. Enfoque diagnóstico en la tomografía computada. *Acta Gastroenterol Latinoam* [Internet]. 2020 [citado 15 de marzo del 2021];50(3):311-315. Disponible en: <http://www.actagastro.org/numeros-antteriores/2020/Vol-50-N3/Vol50N3-PDF19.pdf>